

TÍTULO DEL TRABAJO				
NOMBRES DE LOS AUTORES EN ORDEN DE AUTORÍA REGISTRE FILIACIÓN INSTITUCIONAL	Autor Nombres y Apellidos	Filiación FUCS	Fecha de grado Mes año	El residente cumple requisito de investigación anticipado (Si/No)
	Iván Darío Flórez Flórez	Residente patología	Febrero 2016	Si
	Rafael Parra Medina	Residente patología	Febrero 2017	No
	Pilar Archila	Profesora asistente servicio de patología		
GRUPO DE INVESTIGACIÓN				
LINEA DE INVESTIGACIÓN				
INTRODUCCIÓN * 1 párrafo	La adenosis poliquística esclerosante es una entidad rara descrita recientemente por Smith y Cols. en 1996, la cual presenta una combinación de características histológicas, las cuales recuerdan los cambios presentes en la glándula mamaria (enfermedad fibroquística/adenosis esclerosante y proliferaciones epiteliales intraductales). En la literatura médica se han reportado alrededor de 60 casos.			
OBJETIVO * 1 párrafo	Nosotros presentamos el caso de un paciente de 33 años con lesión en la glándula parótida izquierda.			
METODOLOGÍA * 1 párrafo	A nivel histológico se observa una lesión circunscrita, no encapsulada, con componentes ductales y acinares. Las células tienen una morfología variable, asociado hay un componente quístico, con un estroma esclerótico o mixoide, con cambios inflamatorios variables y tejido adiposo, además se observan proliferaciones epiteliales. Puede observarse necrosis intraductal, áreas de atipia epitelial y glóbulos eosinofílicos rodeados por epitelio hiperplásico. Hay múltiples diagnósticos diferenciales como lo son la sialoadenitis esclerosante, el adenoma pleomórfico, el cistadenocarcinoma, el carcinoma de los conductos salivales, el carcinoma mucoepidermoide y el carcinoma de células acinares.			
RESULTADOS* 1 párrafo	Los estudios de inmunohistoquímica muestran positividad para citoqueratinas AE1/AE3, CAM 5.2. Hay expresión variable de EMA, S-100, GCDFP-15. CEA, p53 y HER2 son negativos. El Ki-67 bajo.			

CONCLUSIONES * 1 párrafo	Se considera que el tratamiento de la APE es la extirpación quirúrgica completa con buenos márgenes quirúrgicos, libres de lesión y la preservación del nervio facial. Las recurrencias han sido reportadas en el 30% de los casos y la presencia de carcinoma invasivo se ha presentado en un caso. Hasta la fecha no se han reportado casos de metástasis ni mortalidad asociada a la enfermedad.
Palabras clave (máximo 3 términos DeCS)	Adenosis poliquística esclerosante, glándula parótida, tumores glándulas salivales.
Revista a la cual se presentó el manuscrito para publicación /Fecha: día mes año	Patología Revista Latinoamericana. 22 de Septiembre del 2015.
Actualización de la información después de la presentación del manuscrito a la revista	El artículo fue rechazado en la revista? Si ___ No ___ No se ha tenido respuesta __X_ El artículo fue evaluado por pares y requiere correcciones? Si ___ No X Se realizó nuevo sometimiento a publicación en otra revista? Si ___ No X Cuál é ____ Si el artículo ya se encuentra publicado indique en cuál revista, año, volumen, páginas



ivan



1



Gmail

Navigation icons: back, forward, home, star, trash, folder, tag, Más

32 de 334

Navigation icons: left arrow, right arrow, settings

REDACTAR

Recibidos (29)

Destacados

Importantes

Enviados

Borradores

ivan

sandra oviedo martin
pero nada si quieres que

Rafael Parra Medina
Tú: si ahora estaba habla

REPORTE DE CASO: ADENOSIS POLIQUÍSTICA ESCLEROSANTE DE GLÁNDULA PARÓTIDA

Recibidos x

Rafael Parra Medina 22 sept. ☆
Buenas tardes Adjunto el presente caso para su revisión. El presente caso es ...

Rafael Parra Medina <rafa.parram@gmail.com> 22 sept. ☆
para mí

----- Mensaje reenviado -----

De: Gabriela Perez <patreviat@gmail.com>

Fecha: 22 de septiembre de 2015, 16:27

Asunto: Re: REPORTE DE CASO: ADENOSIS POLIQUÍSTICA ESCLEROSANTE DE GLÁNDULA PARÓTIDA

Para: Rafael Parra Medina <rafa.parram@gmail.com>

Estimado Dr. Parra:

Recibimos su artículo y será enviado a revisión.

Atentos saludos

Haz clic aquí si quieres [Responder](#) o [Reenviar](#) el mensaje

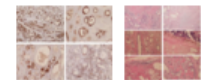
Usuarios (3)

Rafael Parra Medina

Añadir a círculos

Navigation icons: messages, video, email

Fotos recientes



Mostrar detalles

7,43 GB (49%) ocupados de 15 GB
[Administrar](#)

[Condiciones](#) - [Privacidad](#)

Última actividad de la cuenta: hace 7 minutos
Se está utilizando en 1 ubicación más [Información detallada](#)

Windows taskbar icons: Start, Internet Explorer, File Explorer, VLC, Chrome, PowerPoint, Word, OneDrive, Mail

