



DESTACADOS [mentación en cirugía](#) [Síndrome de Herlyn-Werner-Wunderlich: dos modalidades diferentes de manifestación. Reporte de dos casos](#) [Gestación ectópica cornual e](#)  
 Información exclusiva para los profesionales de la salud

## Utilidad de la medición de la traslucencia intracraneal en el primer trimestre, más allá de la espina bífida

Autores: Marcela Buitrago-Leal, Saulo Molina-Giraldo

### Resumen

**Antecedentes:** la traslucencia intracraneal es el espacio ecolúcido posterior que se localiza en el sistema nervioso fetal, correspondiente al cuarto ventrículo. Su alteración en el primer trimestre se relaciona con defectos del tubo neural.

**Objetivo:** describir como parte de la valoración ultrasonográfica del primer trimestre la técnica y los valores normales de la traslucencia intracraneal, factores que afectan su visualización, variabilidad y reproducibilidad, características operativas diagnósticas (sensibilidad y especificidad) y otras utilidades en el diagnóstico prenatal.

**Metodología:** estudio retrospectivo efectuado con base en una búsqueda electrónica en la bibliografía registrada en: Pubmed, Ovid y ProQuest, entre septiembre de 2009 y enero de 2013.

**Resultados:** la traslucencia intracraneal es parte de la verificación de estructuras valorables en la ecografía de las semanas 11-13. Su alteración debe ser motivo de valoraciones posteriores en busca no sólo de la detección de defectos del tubo neural sino también de otras alteraciones de la fosa posterior.

**Conclusión:** las alteraciones en la traslucencia intracraneal permiten detectar no sólo defectos del tubo neural sino también otras alteraciones de la fosa posterior.

**Palabras clave:** traslucencia intracraneal, espina bífida, cribado de primer trimestre, diagnóstico prenatal.

### Acceso de usuarios existentes

Nombre de usuario o correo electrónico

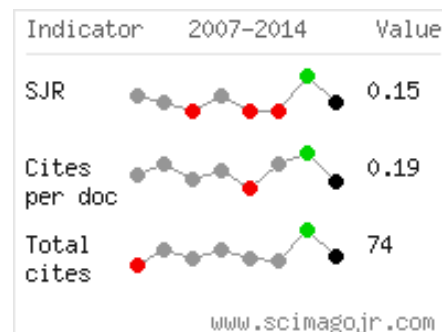
Contraseña

Recuérdame

¿Olvidaste tu contraseña? [Haz clic para restablecer](#)

¿Nuevo usuario? [Haga clic aquí para registrarse](#)

### INDICADORES



### CÓMO PUBLICAR

Tutorial de envío de artículo...



[cribado de primer trimestre](#) [diagnóstico prenatal](#) [espina bífida](#) [traslucencia intracraneal](#)

Like 0

Tweet

Share

Guardar